

Kulunut olkanivel - mitä hoidoksi?

Nivelkuluma on tavallinen lonkassa ja polvessa, mutta olkapään kuluma on harvinaisempi. Ensisijaisena sitä esiintyy etupäässä eläkeikäisillä, mutta nuoremmillekin se voi kehittyä toissijaisena. Mikä hoidoksi tähän liikevajautta ja kipua aiheuttavaan vaivaan?

Nivelen kuluma eli artroosi tarkoittaa tilaa, jossa nivelen rustoinen liukupinta on jostain syystä vaurioitunut ja kulunut niin, että nivel kipeytyy ja tulee liikkeiltään huonoksi. Artroosi on varsinkin tavallinen kantavissa nivelissä kuten lonkka- ja polvinivelissä. Olkanivelen kuluma on harvinaisempi ja esiintyy primaarina eli ilman selvää syytä vasta iäkäämmillä henkilöillä (yleensä yli 65-vuotiailla). Sen sijaan sekundaarinen olkanivelen kuluma voi kehittyä nuorellekin esim. murtuman seurauksena. Myös olkanivelen krooninen instabiiliteetti (epävakaumus), nivelen vaikea bakteeritulehdus tai olkanivelen kiertäjäkalvosimen jänteen suuri hoitamaton repeämä voivat johtaa olkanivelen artroosiin.

Hiipivä kipu ja liikevajaus

Olkanivelen artroosin tyypilliset oireet ovat vähitellen vaikeutuva liikevajaus ja liikekipu sekä leposärky, joka voi olla vaikea varsinkin öisin. Aluksi olka vain rasittuu tavallista herkemmin. Liikelaajuus vähenee hissukseen niin, että potilas ei sitä aluksi oikein tiedostakaan. Hän voi esimerkiksi tottua siihen, että lompakkoa ei enää kannata pitää takataskussa, kun käsi ei ulotu sinne asti. Vähitellen potilas vähentää käden käyttöä, kun rasitus aiheuttaa olkasärkyä seuraavaksi yöksi. Kuluman vaikeutuessa olan liike muuttuu rutisevaksi. Nykyisin potilas on jo viimeistään siinä vaiheessa hakeutunut lääkäriin. Diagnoosi on silloin helppo, kun röntgenkuvissa näkyy selvä nivelen kuluma eli kaventunut nivelrako (nivelerusto on kulunut ja luiset nivelpinnat painuvat lähelle toisiaan), osteo-

fytyt olkaluun päässä nivelpinnan reunoilla (luun haitallinen liikakasvu, joka huonontaa liikkettä) ja nivelpintojen skleroosi (luun muuttuminen kovemmaksi, valkoisemmaksi röntgenkuvasa). Artroosin alkuvaiheissa olkanivelen röntgenkuvat saattavat näyttää vielä melko normaaleilta, vaikka kipu on jo vaikea. Niin on varsinkin, jos kulumaa aiheuttava rustovaurio alkuvaiheissaan on vain pienellä alueella paikallisesti, kuten esim. tapauksissa, joissa hoitotoimenpiteen yhteydessä luuhun kierretty ruuvi ulottuu niveleen asti.

Konservatiivinen hoito

Olkanivelen kuluman konservatiivinen (ei-leikkauksellinen) hoito on käytännössä sama kuin muidenkin nivelien kulumissa. Kipua pyritään vähentämään niveleen kohdistuvaa rasitusta vähentämällä eli potilas joutuu jossain vaiheessa vaihtamaan työtään kevyemmäksi, vähemmän olkaa rasittavaksi tai luopumaan kokonaan työstään, ainakin siihen asti, kun nivel on saatu vähemmän kivuliaaksi, yleensä leikkauksella. Tulehduskipu-lääkkeitä ja pelkästään kipua poistavia lääkkeitä käytetään tarpeen mukaan. Lievässä artroosissa ne auttavat hyvin, mutta kuluman vaikeutuessa niistä ei enää ole oleellista apua. Usein potilaalla on myös muita sairauksia, jotka estävät särky-lääkkeiden runsaan käytön, kuten veren hyytymistä vähentävä lääkitys tai mahahaava.

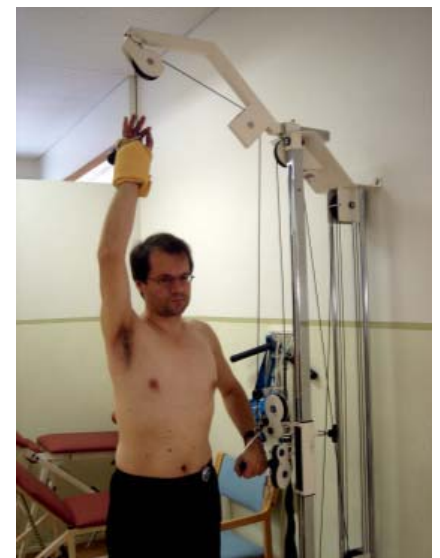
Fysikaalinen hoito, kuten ultraäänihoito, auttaa olkanivelen kulumassa vain rajoitetusti. Kun paljon muutakaan ei ole tarjolla, sitäkin usein yritetään ennen leikkaukseen ryhtymistä. Liikehoito

voi ymmärrettävästi kipeyttää olkaa, kun kuluneita nivelpintoja ehdoon tahdoon pyritään liikuttamaan toisiaan vasten yritettäessä lisätä liikkeen laajuutta.

Kortisonipistokset kuluneeseen niveleen voivat tuoda ohimenevästi apua liikekipuun ja särkyyn. Kortisoniahan pistetään olkaan pääasiassa olkanivelen kiertäjäkalvosimen jänteen vaivoissa. Silloin kortisoni pistetään jänteen päällä olevaan limapussiin eli bursaan, ei itse niveleen. Jos nivelen kuluman aiheuttamaa kipua halutaan tilapäisesti lievittää kortisoniruiskeella, se olisi saatava menemään nivelonteloon, joka kulumassa on hyvin ahdas ja siten voi olla vaikea saavuttaa. Joka tapauksessa kortisoni on vain tilapäisapu olkanivelen kulumassa ja ruisketta ei voi uusia paria kertaa enempää.

Leikkaushoito

Kun särky ja liikekipu sekä olkanivelen liikkeiden huonous ovat tulleet niin vaikeiksi, että sekä potilas että lääkäri arvioivat leikkaushoidon aiheelliseksi, on vuorossa useimmiten tekonivelleikkaus.



Olkapään liikehoitoa jännekorjauksen jälkeen.

Joskus voidaan selvittää pienemmälläkin toimenpiteellä, jos nivelen liikerata on säilynyt kohtuullisena, potilas on nuoren puoleinen (alle 60-vuotias) ja yösärky on pahin oire. Silloin yösärkyä voidaan helpottaa osteotomialla (luun katkaisu), jossa proteesi-leikkaukseen verrattuna pienessä toimenpiteessä katkaistaan olkaluun kaula ohuella taltalla melkein kokonaan ("katkaistaan kipuhermot"). Leikkauksen jälkeen potilas saa heti liikuttaa olkavarttaan eli immobilisaatiota eli liikettä estävää sidosta ei tarvita lainkaan. Parin kuukauden kulluttua leikkauksesta olan liikkeet ovat taas entisellään, eivät kuitenkaan paremmat kuin ennen leikkausta. Tämä ns. Benjaminin osteotomia poistaa useimmiten yösäryn niin, että tekonivelleikkausta voidaan siirtää useillakin vuosilla. Kirjoittaja on näitä leikkauksia tehnyt harvakeen vajaan 30 vuoden aikana. Eräällä 55-vuotiaalla miehellä tämä leikkaus siirsi tekonivelleikkausta toisella puolella kolmella ja toisella puolella kuudella vuodella. Potilas pystyi tämän ajan jatkaamaan työssään, josta sitten joutui proteesileikkausten jälkeen luopumaan jo melkein eläkeiässä.

Olkanivelen tekonivelleikkaus eli olka-artroplastia voi olla totaali-artroplastia tai hemiartroplastia. Totaali-artroplastia korvataan sekä olkaluun että lapaluun puoleinen nivelpinta implantilla. Hemiartroplastia korvataan ainoastaan olkaluun puoleinen nivelpinta. Implantti voidaan kiinnittää sementillä tai ruuveilla tai se on pinnoitettu niin, että kiinnitystä ei tarvita. Proteesityyppi voi olla nonmodulaarinen tai modulaarinen eli proteesi, jossa eri osia voi yhdistellä tarpeen mukaan.

Miksi olkatekonivel?

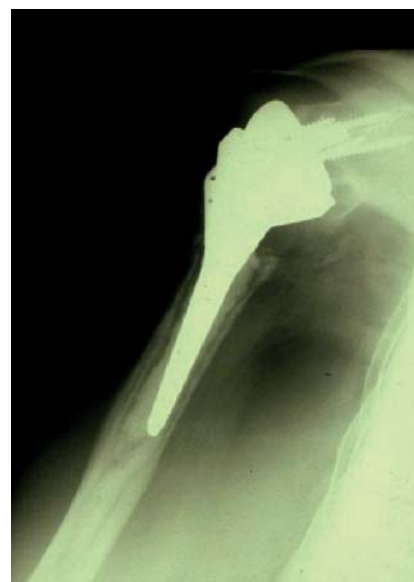Olka-artroplastian yleisimmät indikaatiot ovat reuma ja primaariartroosi (ensisijainen nivelrikko). Muita indikaatioita ovat sekundaariartroosi (toissijainen, muusta sairaudesta aiheutuva nivelrikko) esim. murtuman jäljiltä, avaskulaarinen nekroosi (olkaluun pään meno kuolioon) esim. murtuman tai rajun kortisonin käytön jäljiltä tai vaikea rustovaurio jonkin satunnaisen syyn

johdosta. Myös vaikeaan olkaluun pään murtumaan voidaan asettaa proteesi murtuman hoitona, jos vaurio on niin paha, ettei sitä ole mahdollista korjata anatomiaa levytyksellä ja ruuvauksella.

Tärkein protetisoinnin indikaatio on särky, johon konservatiivinen hoito ei auta tarpeeksi. Toiseksi tärkein on liikekipu, johon yhdistyy liikevajaus. Joskus olkanivelen kuluma ei aiheuta pahaa särkyä, mutta liikevajaus on huomattava ja haittaa pahasti. Tällöinkin olkanivelen protetisointi saattaa olla paikallaan, vaikka säryt ovat vähäisiä. Yksi harvinaisempi olkanivelen protetisoinnin indikaatio on rotator cuff -artropatian (suuren kiertäjäkalkvosimen repeämän takia kehityvä olkanivelen tuhoutuminen) aiheuttama krooninen verinivel, joka saattaa aiheuttaa erittäin vaikeat turvotukset ja hematoomat ja on varsin vastustuskykyinen kymmeniä kertoja toistuvalla punktiollekin. Tällaisessa tapauksessa hemiartroplastia auttaa hyvin ja potilaat ovat tyytyväisiä, vaikka nivelen liike ei paranekaan kiertäjäkalkvosimen täydellisestä puutteesta johtuen. Sen sijaan jatkuva nivelen valtava turvotus ja hematooma häviävät.

Millainen olkatekonivel?

Olkaproteesi pysyy olkaluun eli humeruksen puolella hyvin paikallaan ja irtoaa äärimmäisen harvoin sementoimattomanakin. Kirjoittaja ei ole pariinkymmenen vuoteen käyttänyt humeruksen puolen kiinnityksessä enää sementtiä kuin aivan poikkeustapauksissa eli esim. vaikeassa reumassa. Glenopuoli eli lapaluun puoleinen muoviosa sen sijaan joudutaan aina sementoimaan ja totaali-proteesissa onkin probleemana se, että muoviosa pyrkii irtoamaan vuosien kuluessa. Siksi hemiartroplastia saattaa olla parempi ratkaisu nuorehkolle, eli alle 60-vuotiaalle, jos lapaluun puoleinen nivelpinta on edelleen kohtuullisen hyvässä kunnossa. Sen sijaan ainakin yli 70-vuotiaalle on viisasta laittaa aina myös glenon puoli, jos se vain on mahdollista. Muistettava on tietenkin myös, että hemiartroplastia ei vie aivan niin hyvin kipua pois kuin totaaliartroplastia, koska glenon



Reversed-olkaproteesi paikallaan (Delta III). Olkanivelen pyöreä nuppi on lapaluun puolella ja nivelkuoppa olkaluun puolella. Proteesia käytetään ainoastaan hyvin vaikeissa tapauksissa, joissa on menetetty liikaa olkaluuta liikuttavia lihaksia tai olkaluun yläosan luuta.

puolella tietenkin myös on ainakin jonkin verran kulumaa ja tämä saattaa aiheuttaa vaivaa varsinkin vuosien saatossa kun glenon nivelpinta huononee.

Viimeisten vuosien aikana on myös olkanivelessä alettu suosia ns. pinnoiteartroplastiaa, joka varsinkin lonkan tekonivelleikkauksissa on ollut melkein 10 vuotta ahkerassa käytössä. Olkanivelen pinnoiteartroplastiaa kuoritaan olkaluun pään jäljellä oleva kulunut rustopinta pois ja päälle sovitetaan pinnoiteproteesi, joka varreltaan ulottuu ainoastaan olkaluun kaulan alueelle. Näin voidaan säilyttää olkaluun kaulan normaali anatomia, jolloin nivelen toimintaedellytyksetkin säilyvät parempina. Pinnoiteartroplastia on varsin hyvä ratkaisu varsinkin nuorilla ja sellaisissa tapauksissa, joissa vika on ainoastaan olkaluun puolella, kuten eri syistä johtuvat rustovauriot olkaluun pään nivelpinnalla.

[jatkuu seuraavalla sivulla](#)

Sairaala ORTONissa on ollut käytössäni jo toistakymmentä vuotta HAS-proteesi (Howmedica Anatomic Shoulder), koska sen humerusosan kiinnittämiseen ei tarvita sementtiä, se on modulaarinen ja lisäksi epäkesko siten, että olkaluun pään nivelpinnan (nupin/caputin) asento voidaan säädellä juuri siksi, joka se on ollut alun perinkin (kuvat alla).

Mikäli olkaluun propsimaali-osa on pahasti tuhoutunut tai puuttuu kokonaan, kuten vaikeiden osteoporoottisten murtumien tai alueen infektion seurauksena, voidaan käyttää erityisproteesia, jossa kiertäjäkavosinta ei tarvita stabiloimassa. Näissä vaikeissa tapauksissa kiertäjäkavosimen kiinnityskohta puuttuu tai on irronnut ja kiertäjäkavosin on vetäytynyt yhdeksi arpimöykyksi eikä sitä ole mahdollista enää korjata. Tällöin voidaan käyttää ns. reversed-proteesia, jossa nivel on käännetty siten, että lapaluuhun glenon puolelle kiinnitetään pallomainen osa proteesia ja olkaluun puolelle kiinnitetään nivelkuopan puoli (kuva edellisellä sivulla). Näitä proteeseja olemme laittaneet vaikeimmissa tapauksissa, joita ei onneksi ole ollut viimeisten 10 vuoden aikana kuin noin yksi vuodessa. Reversed-proteesin käyttöön liittyy runsaasti komplikaatioita kuten sijoiltaan meno- ja eli luksaatioita ja glenon puolen irtoamia. Kysymyksessä on kuitenkin salvage-proteesi, jonka käytön yhteydessä tämäntyyppiset komplikaatiot ovat mahdollisia ja hyväksyttävistäkin tiettyyn rajaan asti, kun mitään muuta ei ole ollut

tehtävissä ja tykötarpeet ovat alun perin olleet erittäin huonot.

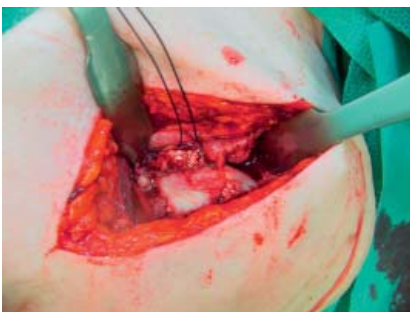Ennen leikkausta ja leikkauksen jälkeen

Ennen leikkausta potilas saa poliklinikalla perusteellisen informaation tapahtuvasta toimenpiteestä ja aikatauluista sekä lääkäriltä että erikseen vielä sairaanhoitajalta kertauksena. Hänelle annetaan potilaan opas olkaniveleen tekonivelleikkauksesta. Anestesia- ja lääkäri selvittää potilaan leikkauksen kestävyyden ja tarvittaessa konsultoidaan sisätautilääkärinä. Sairaalaan muuten kohtuullisen terve potilas saapuu leikkauksen aamuna. Itse leikkaus kestää vaikeusasteesta riippuen 1½-3 tuntia, joskus neljäkin tuntia varsinkin vaikeissa primaariartroositapauksissa, joissa olkanivel on erittäin tiukka ja vaikeasti kulunut ja on runsaasti osteofyyttejä. Leikkauksen kesto on 1-2 yksikön luokkaa ja se korvataan yleensä punasolujen siirrolla. Leikkaus suoritetaan yleensä yleisanestesiassa leikkaajan, yhden assistentin ja yhden instrumenttihoitajan toimesta. Leikkauksen jälkeen hoitona on vartalosidos noin viikon ajan. Olkaniveleen liikeharjoitukset aloitetaan heiluri/riiputus- ja pendeliharjoituksilla (pendeliharjoitukset, ”puuronkeitto”) heti leikkausta seuraavana aamuna, avustetut etu- ja sivunostoharjoitukset 1-2 viikon kuluttua ja aktiiviharjoitukset 2-3 viikon kuluttua.

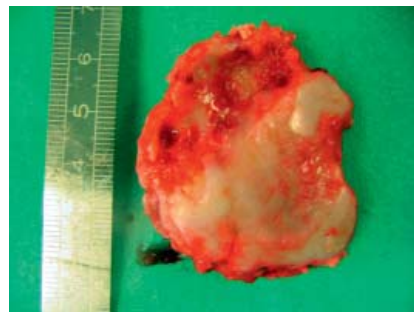
Potilas on kunnosta riippuen osastolla leikkauksen jälkeen

3-5 päivää. Ennen kotiinlähtöä otetaan kontrolliröntgen. Kevyt fysioterapia aloitetaan heti leikkauksen seuraavana päivänä ja sitä jatketaan polikliinisesti parin viikon kuluttua leikkauksesta. Ensimmäinen polikliininen kontrolli tapahtuu 3-4 viikon kuluttua, jolloin tarkistetaan olan liikkeet, samoin kolmen kuukauden kuluttua. Puolen vuoden, yhden vuoden ja kahden vuoden kuluttua kontrollikäynnillä otetaan myös röntgenkuvat olkanivelestä. Tarvittaessa kontrollikäyntejä jatketaan viisi vuotta 1-2 vuoden välein. Leikkauksen lopullinen tulos saavutetaan yleensä särryn ja liikekipun suhteen muutamassa kuukaudessa, liikkeen suhteen puolessa vuodessa ja käden käyttökelpoisuuden suhteen samassa ajassa.

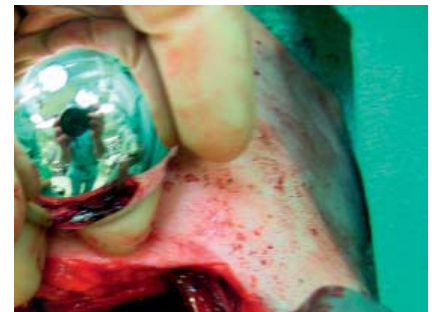Särky- ja liikekipu yleensä vähenevät oleellisesti niin, että VAS-janalla (visual analogue scale, jossa 0 tarkoittaa kivutonta olkaa ja 10 pahinta mahdollista kipua) päästään särkyssä luvusta 9 noin lukuun 2-3, usein parempaan. Joskus kuitenkin olkaniveleen jää jonkinlaista ahtautta, impingementiä, jolloin särky ei vähene niin hyvin ja hemiartroplastiassa saattaa jäädä jonkin verran myös särkyjä. Liikkeen suhteen aina-kaan artroosipotilailla ei yleensä päästä täyteen liikkeeseen vaan olkavarren etunosto (fleksio) on 120-130 astetta, eli reilusti yli vaakatason ja sivunosto (abduktio) 100-120 astetta, ulkokierto on ehkä 30-40 astetta ja sisäkierrossa potilas saa kätensä palkan päälle.



Leikkauksessa nähdään olkaluun pään nivelen ruston hävinneen lähes kokonaan.



Olkaluun proteesilla korvattava pää on poistettu. Nivelpinta on painunut ja rustoa on jäljellä vain pieninä saarkeina.



Olkaproteesin 15 cm pitkä varsi on pultattu olkaluun ydinonteloon ja asetetaan paikalleen modulaarisen proteesin nuppia, joka korvaa olkaluun pään ja josta leikkauksen jälkeen peilautuu.

Proteesin pysyvyys näyttäisi ainakin ORTONin aineistossa hyvältä: runsaan sadan ensimmäisen joukosta ainoastaan yksi proteesi irtosi melko alkuvaiheessa alkoholipotilaalla, joka sai vaikean kouristuskohtauksen yhteydessä olkanivelen sijoiltaan menon eli luksaation taaksepäin ja sementtoimaton proteesi kääntyi ympäri. Uudessa leikkauksessa proteesi sitten kiinnitettiin sementillä ja sen jälkeen pysyi. Muuten sementoimattomat proteesit ovat pysyneet erinomaisesti ja röntgenkuvassa näyttävät kiinnittyvän hyvin olkaluuhun. Sen sijaan glenon puolen muovipinnoitteet kehittävät melkein aina sementin ja luun väliin jonkinlaisia kirkastuma-alueita, jotka sitten vuosien kuluessa saattavat suureta niin, että proteesi irtoaa. Kaksi tällaista on jouduttu sitten leikkaamaan ja kiinnittämään uudestaan.

Yhteenveto

Olkanivelen kuluma aiheuttaa kroonisen säryn, liikekivun ja liikeratojen heikkenemisen, mutta on harvinainen vaiva verrattuna lonkan tai polven kulumaan. Olkanivelen keinoivelleikkaus tuo vaivoihin hyvän avun, mutta on aiheellinen vasta, kun särkyjä ei enää lääkityksellä saada pysymään kurissa. Leikkaus on potilaalle helppo verrattuna lonka- tai polviproteesileikkaukseen, koska esim. veritulppariski on oleellisesti pienempi ja leikkauksen jälkihoito on potilaalle helpompi. Olkanivel ei rasitu esim. kävellessä ja nivelen käytön saa aloittaa heti leikkauksen jälkeen. Olkanivelen tekonivelleikkauksen kustannukset ovat korkeat kuten kaikessa proteesikirurgiasa, 10 000 euron luokkaa. Huolelliset analyysit ovat kuitenkin osoittaneet, että lonkan ja pol-

ven tekonivelkirurgia on kustannushyödyllistä toimintaa kaikilla mittareilla mitattuna. Sama mitä ilmeisimmin koskee myös olkaproteetiikkaa.



Martti Vastamäki
käsikirurgian dosentti
ylilääkäri
Sairaala ORTON

Avoimet luentotilaisuudet

Huolehdi nivelistäsi!

Oulu 8.9.08 klo 18
Madetoja-salissa (Lintulammentie 1-3)

Kemi 9.9.08 klo 18
Sauvon salissa (Valtakatu 22)

Rovaniemi 10.9.08 klo 18
Borealis-salissa (Jokiväylä 11)

Luennoijina



Olavi Airaksinen
Kemi



Marketta Wulff



Jukka Pekka Kouri
Oulu ja Rovaniemi

Vapaa pääsy - tervetuloa!

Yhteistyössä **BIOTEEKKI OY**