

MARTTI VASTAMÄKI
LKT, käsikirurgian dosentti,
ylilääkäri
Sairaala ORTON

HEIDI VASTAMÄKI
LL
Tieteellinen Tutkimus ORTON

Yleisimpien hermopinteiden nykyiset leikkausaiheet

- Hermopinteen oireita ovat särky, puutuminen, tunnottomuus ja lihasvoiman heikentyminen aina halvaukseen asti.
- Elektroneuromyografia (ENMG) -tutkimus on käytännössä aina välttämätön hermopinteen diagnostiikassa.
- Konservatiivinen hoito, eli rasituksen välttäminen, tulehduskipulääke, fysioterapia ja tarvittaessa lastoitus, auttaa usein riittävästi. Leikkausaiheita ovat motorinen halvaus ja liian pitkään, eli kuukausia, jatkunut vaikea kipu, tuntohäiriö tai työkyvyttömyys.
- Leikkaushoidon tulos on hyvä, jos hermo on vapautettu riittävän ajoissa.
- Halvaustilanteessa ei ole syytä viivyttää leikkausta, koska tavallisesti muutamassa viikossa paraneva neurapraksia-tyyppinen hermovaurio muuttuu vaikean hermopinteen jatkuessa aksonotmeesi-tyyppiseksi vaurioksi. Tällöin paraneminen on hidasta, korkeintaan millimetri vuorokaudessa.

Kirurgia on kehittynyt huomasti viime vuosikymmenen aikana. Parantuneen lääkehoidon ansiosta jotkut leikkausaiheet ovat kokonaan poistuneet, tähystyksessä tehtävät toimenpiteet ovat korvanneet avoleikkaukset ja tarvittavien toimenpiteiden laajuus on pienentynyt parantuneen diagnostiikan takia. Miten on käynyt hermopinnekirurgian ja sen indikaatioiden? Muutokset eivät ole niin suuria kuin esimerkiksi vatsaelinkirurgiassa, mutta 1970-1980-luvun päivittämättömillä tiedoilla ja taidoilla voisi olla vaikea kohdata nykypäivän vaativa potilas.

Hermopinteen hoito on pitkälti konservatiivista. Usein riittää pelkkä rasituksen vähentäminen. Tyypillinen tällainen pinne on sulcus nervi ulnaris -oireyhtymä. Särkylääkkeet ja tulehduskipulääkkeet voivat olla paikallaan. Yleisesti ottaen, jos hermopinne aiheuttaa halvauksen, on hermo vapautettava kirurgisesti muutaman viikon kuluessa. Jos hermopinteen aiheuttamaksi todettu kiputila jatkuu kuukausia, on leikkaus aiheellinen ilman motorista halvaustakin.

Kirurgi- ja ortopedierikoislääkärit hoitavat yleisimmät ja yksinkertaisimmat hermopinteet. Muun muassa selvittämättömän kroonisen yläraajavaivan syy voi olla hermopinne, jonka diagnostiikka ja hoito kuuluvat käsikirurgille. Myös harvinaisempien hermopinteiden diagnostiikka ja hoito sekä toimenpiteet

den yhteydessä syntyneiden hermovaurioiden hoito on järkevää ohjata käsikirurgille. Elektroneuromyografia (ENMG) -tutkimus kuuluu nykyisin aina hermopinteen diagnostiikkaan (1), jopa selvältä vaikuttavissa rannekanavapinteissä, joissa ENMG tai ainakin nykyisin saatavissa oleva ”pikasähkötutkimus” on syytä suorittaa ennen leikkausta.

Canalis carpi -oireyhtymä

Peukalon, etusormen, keskisormen ja nimettömän radiaalisivun puutumista, pistelyä ja särkyä aiheuttava rannekanavaoireyhtymä on helppo diagnosoida (kuva 1). ENMG:llä varmistettu diagnoosi on luotettava. On syytä muistaa, että tämä vaiva on varsin harvinainen nuorilla. Heidän oireensa johtuvat usein pleksuksen puristustilasta eli TOS:sta (2). Oireet voimistuvat levon aikana yöllä.

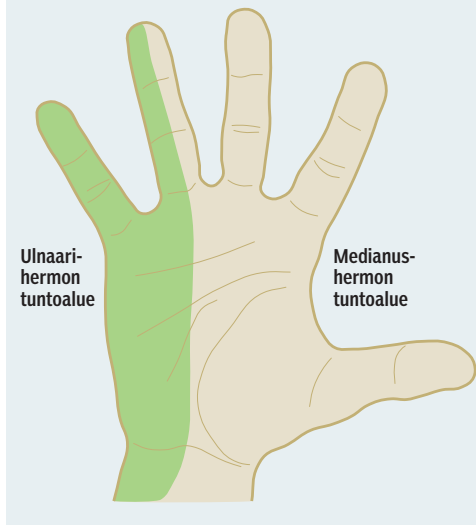
Pinteen vaikeutuessa peukalon oppositiovoima heikkenee ja abductor pollicis brevis -lihaksen kehittyä thenaratrofiaa (kuva 2). Potilas voi myös tuntea koko käden puutumista ja vaivaa koko yläraajassa. Jos oireiden taustalla on vamma, kuten varttinäluun murtuma, tai esimerkiksi raskaus aiheuttamassa hermoa kuristavaa turvotusta, voidaan perussyyn yleensä odottaa helpottuvan, vaikka vaivat olisivatkin huomattavat, eikä leikkauksella ole kiirettä. Ylipaino altistaa myös rannekanavaoireyhtymälle, kun rasva kilpailee hermon

Kirjallisuutta

- 1 Partanen J, Falck B, Hasan J, Jäntti V, Salmi T, Tolonen U, toim. Kliininen neurofysiologia. Helsinki: Kustannus Oy Duodecim 2006.
- 2 Vastamäki M. TOS – nuoren ihmisen muistettava yläraajavaiva. Suom Lääkäril 2003;58:1545–51.
- 3 Stallings SP, Kasdan ML, Soergel TM, Corwin HM. A case-control study of obesity as a risk factor for carpal tunnel syndrome in a population of 600 patients presenting for independent medical examination. J Hand Surg 1997;22A:211–5.
- 4 Semihä K, Bunyamin K, Yuksel K, Beytullah Y, Ilker E, Hatice K. Obesity and carpal tunnel syndrome: Is there a causal relationship? Eur Neurol 2008;59:253–7.
- 5 Atroshi I, Frolund-Thomsen J. Datorarbete och karpaltunnelsyndrom – inget påvisat samband. Läkartidn 2008;105:1562–3.
- 6 Ortiz-Corredor F, Enriquez F, Diaz-Ruiz J, Calambas N. Natural evolution of carpal tunnel syndrome in untreated patients. Clin Neurophys 2008;119:1373–8.
- 7 Nobuta S, Sato K, Nakagawa T, Hatori M, Itoi E. Effects of wrist splinting for carpal tunnel syndrome and motor nerve conduction measurements. Upsala J Med Sci 2008;113:181–92.
- 8 Akhtar S, Sinha S, Bradley MJ, Burke FD, Wilgis SEF, Dubin NH. Study to assess differences in outcome following open carpal tunnel decompressions performed by surgeons of differing grade. Ann R Coll Surg Engl 2007;89:785–8.
- 9 Szabo RM, Kwak C. Natural history of conservative management of cubital tunnel syndrome. Hand Clin 2007;23:311–8.
- 10 Zlowodzki M, Chan S, Bhandari M, Kallinen L, Schubert W. Anterior transposition compared with simple decompression for treatment of cubital tunnel syndrome. J Bone Jt Surg 2007;89A:2591–8.
- 11 Brauer CA, Graham B. The surgical treatment of cubital tunnel syndrome: a decision analysis. J Hand Surg 2007;32B:654–62.
- 12 Hoffmann R, Siemionow M. The endoscopic management of cubital tunnel syndrome. J Hand Surg 2006;31B:23–9.
- 13 Mackinnon S. Thoracic Outlet Syndrome. Curr Probl Surg 2002;39:1070–145.
- 14 Gockel M, Vastamäki M, Alaranta H. Long-term results of primary scalenotomy in the treatment of thoracic outlet syndrome. J Hand Surg 1994;19B:229–33.
- 15 Nord KM, Kapoor P, Fisher J ym. False positive rate of thoracic outlet syndrome diagnostic maneuvers. Electromyogr Clin Neurophysiol 2008;48:67–74.
- 16 Baltopoulos P, Tsintzos C, Prionas G, Tsironi M. Exercise-Induced Scalenus Syndrome. Am J Sports Med 2008;36:369–74.
- 17 Lindgren K-A. TOS – haaste konservatiiviselle hoidolle. Suom Lääkäril 1997;52:2265–72.
- 18 Hempel GK, Shutze WP, Anderson JF, Bukhari HJ. 770 consecutive supraclavicular first rib resections for thoracic outlet syndrome. Ann Vasc Surg 1996;10:456–63.

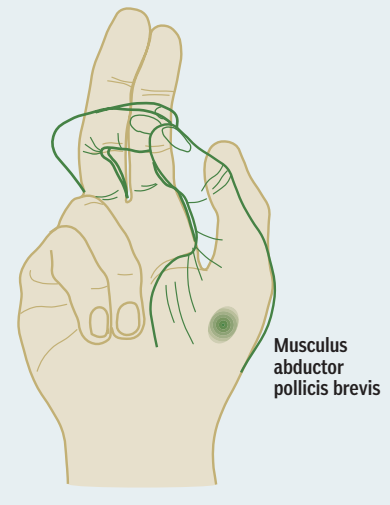
KUVA 1.

Medianus- ja ulnarishermosten tuntoalueet kädessä.



KUVA 2.

Peukalon oppositio, jossa nervus medianuksen hermottamalla abductor pollicis brevis -lihaksella on tärkeä osuus.



kanssa ahtaassa tilassa (3). Silloin pelkkä laihduttaminen voi auttaa. Laihduttamisen vaikutuksesta rannekanavaoireyhtymään ei kuitenkaan saatu ENMG-näyttöä tuoreessa tutkimuksessa (4). Näytepääteytöskentelyn hiiren kanssa on myös arveltu aiheuttavan rannekanavaoireyhtymää. Ruotsalaisessa tuoreessa tutkimuksessa siitä ei kuitenkaan saatu näyttöä (5).

Ainakin neljännes ENMG-positiivisista rannekanavaoireyhtymää sairastavista potilaista näyttäisi toipuvan oireistaan ilman hoitoa (6). Yli 50-vuotiaan rannekanavaoireyhtymä ei kuitenkaan yleensä parane ilman leikkausta kestätyään yli puoli vuotta. Yölastahoito helpottaa usein oireita riittävästi, kun ranne ei pääse yön aikana taipumaan huonoon asentoon (7). Vaikeassa hermon puristustilassa yölastahoito ei kuitenkaan enää auta. Myös kortisonipistos rannekanavan seutuun saattaa helpottaa oireita.

Rannekanavaoireyhtymän leikkausindikaatiota arvioitaessa lääkärinä auttaa potilaan ENMG-tutkimuksen vastaus. Asiallisessa lausunnossa pinteiden voimakkuus kuvataan sanoilla lievä, kohtalainen ja vaikea. Vaikea pitää leikata aina ilman kuukausien viivytystä, lievä

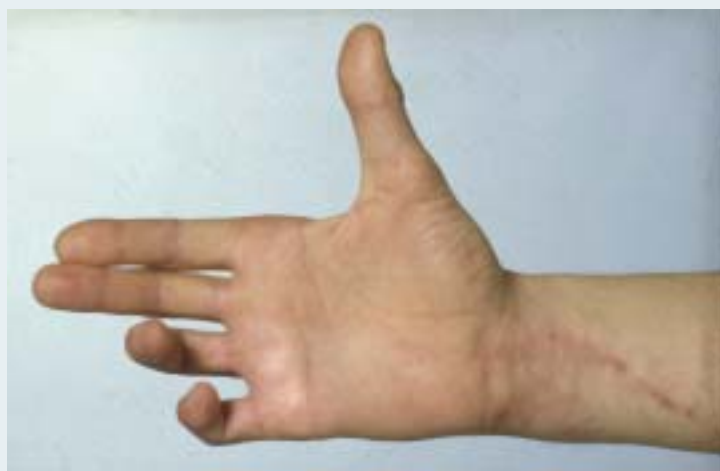leikataan vain, jos potilaan oireita ei saada kuriin yölastalla ja välttämällä räsitusta. Kohtalainen pinne tulee leikata, jos oireet sitä edellyttävät.

Halvaus on aina merkki leikkauksen aiheellisuudesta. Avoleikkaus on edelleen Suomessa suosituin, vaikka yhden tai kahden portaalin tähytysleikkaukset ovat suosittuja monissa muissa maissa. Äärimmillen toiminta on viety mm. Isossa-Britanniassa: leikkauksen tekee sairaanhoitaja polikliinisesti paikallisuudutuksessa. Kirjoittajien näkemyksen mukaan paras anestesia- ja leikkaukselle on pleksusuudutus. Verityhjiön käyttö on mielestämme välttämätöntä myös, jos toimenpide suoritetaan paikallisuudutuksessa. Toimenpide ei vaadi yleisanestesiaa.

Canalis carpi -oireyhtymän leikkaushoidon tulos on aina hyvä, jos leikkaus on suoritettu riittävän ajoissa ja asiantuntemuksella. Seniorien suorittamien rannekanavaleikkausten tulokset todettiin amerikkalaisessa tutkimuksessa paremmiksi kuin junioreilla (8). Särky ja puutumisen helpottavat yleensä. Tunto palautuu normaaliksi muutamissa päivissä tai viikoissa. Pitkään vaivanneissa tapauksissa tunto voi kuitenkin palautua epätäydellisesti.

KUVA 3.

Claw hand ulnaarihermon vamman seurauksena. IV-V-sormien IP-nivelet eivät ojennu aktiivisesti ja rystynivelet ojentuvat liikaa, kun ulnaarihermon hermottamat kämmenlihakset eivät toimi.



- 19 Vastamäki H, Vastamäki M. TOS alle kolmekymppisen eläköittäjänä. Suomen Ortopedia ja Traumatologia 2008.
- 20 Vastamäki M. Radiaalishermon pinne. Duodecim 1979;95:1510-5.
- 21 Vastamäki M. Hermon faskikulaarinen kompressio. Duodecim 2004;120:599-602.
- 22 Vastamäki M. Olkaseudun hermovammat. Suom Lääkäril 2003;58:2535-9.
- 23 Vastamäki M, Göransson H. Suprascapular nerve entrapment. Clin Orthop 1993;297:135-43.
- 24 Lafosse L, Tomasi A, Corbett S, Baier G, Willems K, Gobezie R. Arthroscopic release of suprascapular nerve entrapment at the suprascapular notch: Technique and preliminary results. J Arthrosc Rel Surg 2007;23:34-42.
- 25 Vastamäki M. Alaraajan hermopinnet. Suom Lääkäril 2004;59:2493-8.
- 26 Mullick T, Dellon AL. Results of decompression of four medial ankle tunnels in the treatment of tarsal tunnel syndrome. J Reconstr Microsurg 2008;24:119-26.
- 27 Lehtinen I, Hurme M, Koskivuo I. Jalkaterän ja nilkan hermoperäiset kiputilat. Suom Lääkäril 2000;55:441-5.
- 28 Assmus H. Die Morton-Metatarsalgie. Ergebnisse der operativen Behandlung bei 54 Fällen. Nervenarzt 1994;65:238-40.

Sidonnaisuudet:
Ei ilmoitettuja sidonnaisuuksia.

Sulcus nervi ulnaris -oireyhtymä, ”kyynärpääpinne”

Toiseksi yleisimmässä hermopinteessä, kyynärhermon kyynärpääpinteessä, oireet alkavat yleensä vähitellen puutumisenä ja särkynä pikkusormessa ja nimettömän ulnaarisivulla (kuva 1). Kyynärpäätä särkee ja aristaa sisäsiivulta ulnaarisulcuksen seudusta. Vaiva liittyy yleensä aluksi rasitukseen siten, että kättä voi särkeä rasituksen jälkeen illalla ja yöllä. Pinteeseen jatkuessa käteen kehittyy heikkoutta ja halvaustila, jonka potilas yleensä havaitsee ensin avainotteen heikkenemisenä (peukalotusormiote). Esimerkiksi avainta on vaikea vääntää. Pinteeseen kroonistuessa pikkusormen ja nimettömän sormen ojentaminen suoraksi vaikeutuu ja kehittyy claw hand (kuva 3). ENMG on välttämätön.

Lievä ulnaarisulcus-oireyhtymä on varsin yleinen vaiva, ja suurin osa tapauksista voidaan hoitaa konservatiivisin keinoin. Rasituksen vähentäminen, tulehduskipulääke, pinnekohdan fysikaalinen hoito ja kyynärnivelen fleksiota rajoittava lasta auttavat usein riittävästi (9). Jos kuitenkin todetaan jo motorista halvausta ja atrofioita, hermo on vapautettava leikkauksella. Leikkaus auttaa yleensä nopeas-

ti särkyyn, mutta halvaustila tietenkin paranee vasta, kun hermon paraneminen on edennyt käteen. Tämä saattaa kestää puolitoista vuotta.

Leikkausindikaatioita mietittäessä ENMG antaa saman avun kuin rannekanavaoireyhtymässä, eli vaikea löydös edellyttää aina leikkaukselta, samoin yleensä kohtalainen pinnelöydös ENMG:ssä. Toisin kuin ranteen medianuspinteessä lieväkin sulcus-oireyhtymä kannattaa hoitaa leikkauksella, jos oireet ovat hankalat, koska rasituksen vähentäminen auttaa huomattavasti enemmän kuin kyynärnivelen lastoituksesta ole apua niin paljon kuin rannekanavaoireyhtymässä. Lisäksi kyynärnivelen lastoitus melkein suoraksi on epäkäytännöllistä ja haittaa liikaa käden käyttämistä.

Erityisesti diabeetikoilla ääreishermon puristusoireet tulevat vaikeiksi hermon vastustuskyvyn ollessa heikko ja siihen kehittyy helpommin vaikea aksonotmeesi. Erotusdiagnostisesti on syytä muistaa jälleen TOS ja lisäksi hyppivä ulnaarihermo, n. ulnaris saltans, joka vaatii toisenlaisen hoidon, eli sulcus ulnariksen katon korjauksen estämään hermon nousemista mediaaliepikondylin päälle kyynärnivelen koukistuksessa.

Ulnaarihermon sulcus-oireyhtymän paras hoito on yksinkertainen hermon vapautus, jossa osa hermoa suojaavaa ligamenttia jätetään paikalleen hermon luksaation estämiseksi (10,11). Myös endoskooppinen, tähytyksessä suoritettu hermon vapautus on kuvattu tehokkaaksi (12).

TOS

Thoracic outlet -oireyhtymä eli TOS on monimuotoinen pinnetilaoireisto, jonka syy on olkahermopunoksen ja toisinaan myös verisuonten puristustila kaulan alueella (2,13). TOS-oireyhtymän oireet vaihtelevat suuresti pinnetilalan vaikeuden mukaan ja siitä riippuen, kohdistuuko puristus ennen kaikkea hermoihin vai verisuoniin. Useimmiten potilas tuntee yläraajassa kipua, särkyä, puutumista ja pistelyä. Pinnetila voi aiheuttaa kipua myös kaulalle, poskeen, hartiaan, rintakehälle, kainaloon ja olkaniveleen. Nuorella esim. sitkeän olkasärlyn syy voi olla TOS, jos myös koko yläraajassa esiintyy vaivoja.

Vaiva on yleisin nuorilla työikäisillä, mutta voi aiheuttaa oireita jo teini-ikässä. Oireita lisäävät rasitus ja kädet yläasennossa tehtävät

Useimmiten TOS-potilas tuntee yläraajassa kipua, särkyä, puutumista ja pistelyä.

työt. Anamneesissa korostuvat käsien yläasentoon liittyvät vaikeudet, yöllinen puutuminen ja jatkuva särky mainituilla alueilla. Usein potilaan oireet jatkuvat monta vuotta, ennen kuin oikeaan diagnoosiin päästään. Koska oireet voivat paikantua tiettyihin kohtiin yläraajaan, vaiva voidaan sekoittaa johonkin paikalliseen vaivaan, kuten tenniskyynänpäähän, rannekanavaoireyhtymään tai ahdas olka -oireyhtymään, ja leikatakin potilas väärästä kohdasta (14). ENMG-tutkimuksen tulos on lähes aina normaali, mutta tutkimus on tärkeää teettää muiden perifeeristen hermojen vaivojen poissulkemiseksi.

Diagnostiikassa korostuu anamneesin merkitys, koska kliiniset löydökset voivat olla vaikeasti tulkittavia eikä spesifisiä tutkimuksia TOS:n varmistamiseksi juuri ole. Provokaatiotestit ovat usein positiivisia terveillä oireettomillakin potilailla (15). Käsien yläasennot provosoivat oireiden syntymistä, samoin kaulan lihaksia, varsinkin skalenuksia, vahvistavat harjoitukset esimerkiksi puhallinsoittajilla tai urheilijoilla (16).

Suurin osa TOS-oireyhtymäpotilaista reagoi suotuisasti rasituksen ja käsien yläasentojen vähentämiseen sekä TOS-fysioterapiaan, jossa tärkeitä ovat rentouttava hieronta ja niskahartia-kaulalihasten yläaukeamaa mobilisoivat harjoitukset (17). Jos potilaan oireita ei pystytä riittävästi helpottamaan konservatiivisilla keinoilla, voidaan harkita leikkausta. Leikkausmenetelmiä on periaatteessa kaksi: solisluun yläpuolelle tehtävä olkahermopuunoksen vapautusleikkaus, eli skalenotomia, ja kainalon kautta tehtävä ensimmäisen kylkiluun osittainen poisto. Näistä skalenotomiasa on huomattavasti vähäisemmät leikkausriskit ja komplikaatiot (14). Jälkimmäinen leikkaus voidaan suorittaa myös supraklavikulaarisesti (18).

TOS:n leikkausaiheet eivät ole mitenkään selviä, koska diagnoosia ei voi vahvistaa millään koneellisella tutkimuksella, joka vielä kertoisi vaivan vaikeusasteen. Pääsääntö on, että konservatiivisia hoitoja on syytä aina kokeilla vähintään puoli vuotta kohtalaisen vaikeastikin oireileville potilaille. Tämä johtuu pitkälti siitä, että leikkaushoidonkaan tulokset eivät ole aina hyviä. Alle 30-35-vuotiaista ilmeisesti ainakin 80 % hyötty leikkauksesta, mutta yli 40-vuotiailla tulos on selvästi hu-

onompi (14). Ääritapauksissa ei kannata odottaa. Ääritapauksia ovat alle 30-vuotiaat potilaat, jotka ovat jo olleet vaivansa takia eläkkeellä ehkä vuosiakin ja joilla provokaatiotestit ja anamneesi ovat vakuuttavasti positiivisia TOS:n suhteen. Jos röntgenkuviissa vielä sattuu näkymään kaulakylkiluu, on leikkauksen syytä ryhtyä. TOS-diagnoosi tuntuu edelleen olevan hiukan vieras useille kollegoille.

Jos oireet ovat hankalat, aiheuttavat työkyvyttömyyttä ja hankaloittavat potilaan elämää liiaksi eikä muu hoito ole auttanut viimeksi kuluneen puolen vuoden aikana, on supraklavikulaarinen pleksuksen vapautus turvallinen toimenpide, joka ei aiheuta komplikaatioita. TOS-leikkauksia ei kuitenkaan pidä lähteä tekemään ”vain jotain tehdäkseen”, vaan potilasta on syytä seurata perusteellisesti ja konsultoida kollegoja, lähinnä kuntoutuksen asiantuntijoita. Suomessa ei käsittääkseni nykyisin tehdä TOS-leikkauksia yli tarpeen, kuten ilmeisesti tehtiin esimerkiksi 1960-luvulla. Nykyään TOS-oireyhtymää diagnosoidaan ja hoidetaan Suomessa liian vähän (19).

Frohzen oireyhtymä

Värttinähermon motorisen osan eli nervus interosseus posteriorin pinne on huomattavasti harvinaisempi kuin edellä käsitellyt hermopinteet. Tämä hermo hermottaa ranteen, rystynivelten ja peukalon ojentajalihakset. Hermo ei anna iholle tuntohermotusta, mutta hermottaa sen sijaan ranneniveltä. Potilas kuvaa kätään raskaan ja vieraan tuntuiseksi, kömpelöksi ja helposti väsyväksi. Kyynärvarren yläosaan brachioradialis-seutuun aiheutuu kipua rasituksessa (20).

Diagnoosi on helppo, jos potilaalla on motorinen halvaus. Pelkän säryn perusteella diagnoosia on mahdoton tehdä. Tenniskyynärpääsärky voi olla samoilla alueilla, mutta kipukoh- ta on ylempänä ja lateraalisemmin juuri lateraaliepikondyylin kohdalla. ENMG saattaa paljastaa pinteet, mutta on vaikeasti tulkittava, koska tutkittava hermo sijaitsee tässä kohdassa melko syvällä. Frohzen oireyhtymä voi liittyä toistotyöhön tai ankaraan rasitukseen, kuten poikkeukselliseen ruuvien vääntämiseen. Kipu Frohzen arkadin seudussa tulee niin kovaksi, ettei kättä voi käyttää. Erotusdiagnostisesti on otettava huomioon mm. lateraaliepi-kondyylitti ja krooninen aitiopaineoireyhtymä.

Frohsen oireyhtymän hoito on pääasiassa konservatiivista: rasituksen poistaminen, fysioterapia ja tulehduskipulääkkeet auttavat usein riittävästi.

Kirurgisen hoidon aihe on halvaus, jolloin rystynivelet ja peukalo eivät ojennu ja ranne ojentuu puutteellisesti peukalon suuntaan vääntyen. Pelkkä tämän alueen kipu ei ole leikkausaihe. Nämä potilaat on syytä ohjata käsi-kirurgille.

Harvinainen n. interosseus posteriorin pinne on ns. tiimalasimainen faskikulaarinen puristus, jossa hermo kiertyy itsensä ympäri ja seuraa halvaus. Sen hoito on aina kirurginen interfaskikulaarinen neurolyysi (21).

Supraskapulaarihermon pinteet

Supra- ja infraspinatuslihaksia hermottava supraskapulaarihermo on alttiina vaurioille incisura scapulaen kohdalla lapaluun yläreunassa, jossa se kulkee ligamentum transversum scapulaen alta lapaluun pinnalle. Hermo voi olla melko tiukasti ympäristöönään kiinnittyneenä tai puristuksissa tässä kohdassa. Lapaluun rajuissa liikkeissä, esimerkiksi kaatumisen yhteydessä, se voi puristua lisää tai ventyä (22).

Osa tämän hermon vaivoista johtuu pelkääntään ilman vammaa syntyneestä mekaanisesta puristuksesta. Suprascapular notch -pinteen ensioire on epämääräinen olka-hartiakipu, johon voi liittyä olkavarren ylösnoston ja ulko-kierron heikkoutta. Osalle potilaista kehittyy näkyvä atrofia supra- ja infraspinatuslihaksiin (kuva 4). ENMG:ssä on useimmiten todettavissa supraskapulaarihermon vaurio. Suprascapular notch -pinteen hoito on aina aluksi konservatiivista, ellei kyseessä ole selvä halvaus. Lepo, fysioterapia, aika, ehkä kortisoni-injektio pinneseutuun saattavat parantaa vaivan arviolta ainakin puolessa tapauksista.

Joskus vaivan syy on myös mononeuriitti, johon ei tietenkään leikkaus auta. Jos hoito ei lievitä oireita riittävästi muutamassa kuukaudessa ja diagnoosi on saatu varmistetuksi ENMG:llä tai on todettavissa selvä atrofia, on syytä vapauttaa supraskapulaarihermo. Tätä vaivaa epäiltäessä potilas kannattaa lähettää käsikirurgille jo hyvissä ajoin.

Toinen supraskapulaarihermon pinne on perifeerisempi vaiva paikassa, jossa infraspinatukseen menevä haara kiertää lapaluun harjan (spinoglenoid notch). Infraspinatushaaran spinoglenoid notch -pinteessä särky on usein vähäisempää, mutta infraspinatusatrofia tulee herkästi, kuten nähdään usein lentopalloilijoilla (23). Tässä vaivassa ei löydy erityistä palpaatiolle arkaa kohtaa, koska spinoglenoid notchia ei pystytä palpoimaan.

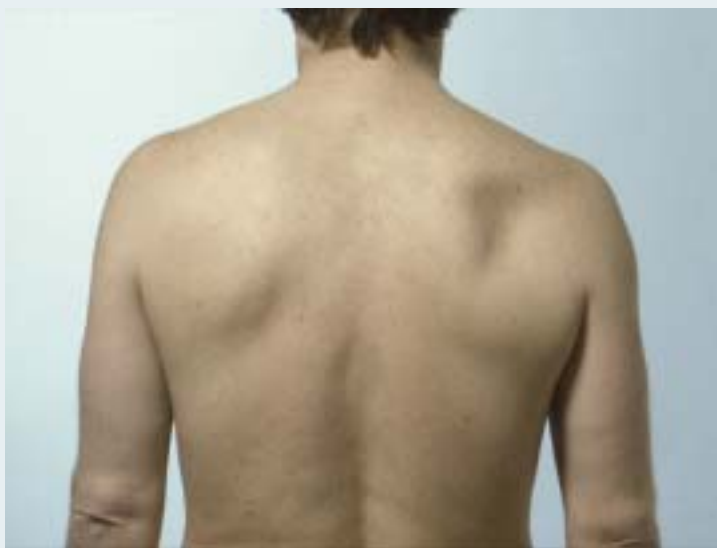Vaiva voi johtua myös hermoa puristavasta spinoglenoid notch -gangliosta, joka yleensä saa alkunsa olkanivelestä. Ganglio saadaan hyvin näkyviin magneettitutkimuksessa. Ganglio hoituu yleensä olkaniveleen labrumvaurion pienellä täyhystyksellä tehtävällä puhdistuksella, jolloin ganglion hyytelöä syöttävä vaurio korjaantuu. Selvä halvaus, johon ei aina liity edes pahaa kipua, on leikkausaihe. Leikkauksen tulos on yleensä molemmissa supraskapulaarihermon pinteissä hyvä. Nykyisin näitä molempia supraskapulaarihermon pinteitä voidaan hoitaa myös täyhystysleikkauksella (24).

Peroneushermon pinne

Pohjehermo kulkee polven takaa sen ulkosivulta säären etupinnalle ja on pohjeluun ulkonevan pään alapuolella erikoisen alttiina kaikentyyppiselle puristukselle ja kolhiintumiselle.

KUVA 4.

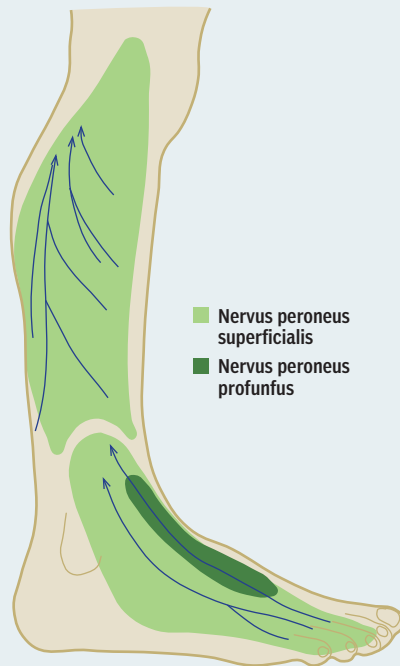
Supraskapulaarihermon pinteiden aiheuttama infraspinatusatrofia.



Tarsaalitunnelioireyhtymän oireyhtymän oireita ovat hankala särky jalkapohjassa ja varpaissa sekä parestesiat.

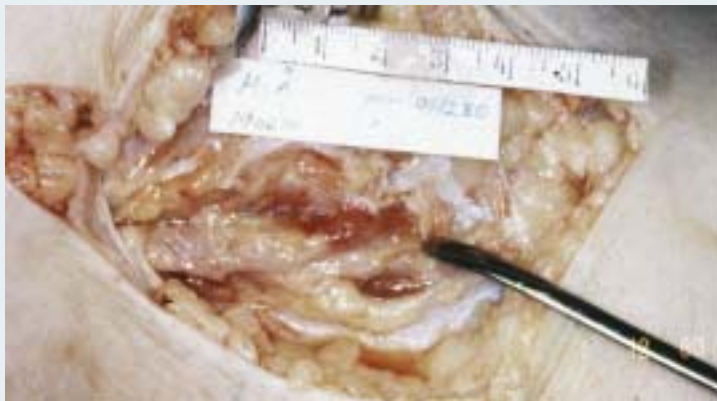
KUVA 5.

Peroneushermon tuntoalueet.



KUVA 6.

Peroneushermon vaikea pinne polviproteesileikkauksen aiheuttaman turvotuksen takia fibulan pään kohdalla. Instrumentti osoittaa pinnekohdan, jossa hermoa puristavaa peroneus longus -lihaksen tiukkaa faskiaa on jo avattu osittain. Hermon vapautus tehtiin vasta viikkoja proteesileikkauksen jälkeen, ja hermon vaurio oli jo edennyt aksonotmeesiksi, jolloin paraneminen vaikeutuu ja viivästyy oleellisesti.



Pohjehermo hermottaa nilkan ja varpaiden ojentajalihakset, eli sen halvaantuessa potilas ei pysty nostamaan jalkateräänsä tai varpaitaan ylös ja kävellessä jalkaterä läpsyy ja nyrjähtää helposti.

Tyypillisiä peroneus-pinteen aiheuttajia ovat polven seutuun sattunut kohtalaisen vähäinen vamma, joka aiheuttaa turvotusta kyseiselle alueelle, ja kaikki sellaiset vammat, joissa joudutaan käyttämään säären kipsihoitoa (25). Myös kyykkyasento provosoi peroneus-pinnettä. Tyypillinen on esimerkiksi mansikanpoimijan halvaus. Mikä tahansa polven seutuun tehty leikkaus voi aiheuttaa saman vaivan aiheuttamansa tämän alueen turvotuksen myötä. Oireet, eli särky, puutuminen ja pistely säären etusivulla, jalkapöydässä (kuva 5) ja varpaissa sekä jalkaterän ja varpaiden nostoheikkous, voivat olla ajoittaisia. Esimerkiksi toistuva rasitus, kuten mäen tai portaiden kiipeäminen, saattaa aiheuttaa oireita, jotka menevät itseksensä ohi. Jos peroneus-pinteen oireina ovat lähinnä särky ja parestesiat, vaiva voi hyvin hoitua konservatiivisin keinoin, eli fysikaalisella hoidolla, levolla ja tulehduskipulääkkeellä.

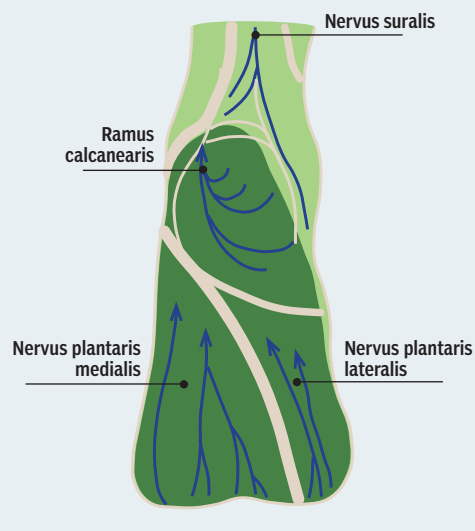
Leikkausaihe on selvä, jos todetaan selvä halvaus ja kliinisin tutkimuksin ja ENMG:llä on varmistettu, että kysymyksessä on juuri tämä polven seudun peroneushermon vaurio. Leikkaus on syytä suorittaa parin viikon kuluessa. Leikkaus on lyhyt ja helppo, ja toipuminen on useimmiten hyvin nopeaa. Jos hermo on ollut liian kauan puristuksessa, kehittyy aksonotmeesi ja toipuminen pitkittyy pahasti (kuva 6).

Tarsaalitunnelioireyhtymä

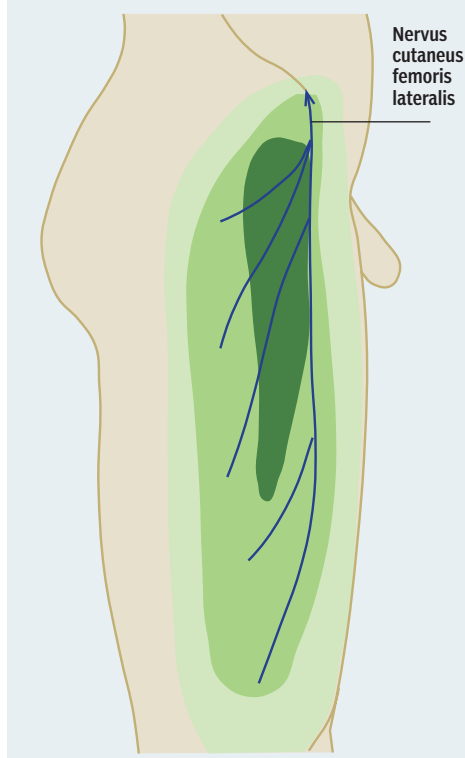
Jalkaterässä esiintyvässä tarsaalitunnelioireyhtymässä jalkapohjan ja varpaiden pikkulihaksia ja tuntoa hermottava tibialihannon loppupää on puristuksessa jalkapöydän sisäisivulla (25). Oireena on hankala särky jalkapohjassa ja varpaissa sekä parestesiat (kuva 7). Jos pinne jatkuu vaikeana, jalkaterän pikkulihaksista häviää voima ja varpaat nousevat koukuasentoon. Kävely tulee kivun takia vaikeaksi, ja potilas on työkyvytön.

Useimmiten fysikaalinen hoito, jalkaterän mekaanisten olosuhteiden korjaaminen sopivalla jalkatuella ja rasituksen vähentäminen helpottavat vaivaa niin paljon, että operatiivi-

KUVA 7.

Jalkapohjan tuntoalueet.


KUVA 8.

Tuntohäiriöalue meralgia paraestheticassa.


siin hoitoihin ei tarvitse ryhtyä. ENMG-tutkimus on taas tärkeä. Jos siinä on osoitettu vaikea tai kohtalainen hermopinne tarsaalitunnellissa eivätkä oireet helpota muutamassa viikossa hoidolla, potilas on syytä lähettää käsikirurgille leikkaukseen. Leikkaus on huomattavasti vaativampi kuin peroneushermon vaiputus. Tulos on useimmiten hyvä (26).

Meralgia paraesthetica

Reiden ihotuntohermon pinne lonkan spina ilica anteriorin seudussa on kiusallinen vaiva. Tästä kohdasta kulkee nervus cutaneus femoris lateralis, joka antaa ihotunnon reiden ulketusivulle (kuva 8). Hermo kulkee sen kohdan läheltä, josta tavallisesti otetaan luusiirre jonkin luunsiirtoa vaativan leikkauksen yhteydessä. Hermo saattaa joutua puristukseen tai venytykseen, ja seurauksena ovat tyypilliset pinneoireet itse pinnekohdassa ja reiden etuja ulkosivulla (25). Vaiva voi kehittyä myös ilman mitään edeltävää toimenpidettä. Esimerkiksi pitkään istuminen, seisominen tai käveleminen, voi aiheuttaa varsinkin lihaville ihmisille tälle alueelle hermon ulostulokohtaan puristusta ja provosoida oireet.

Meralgia paraesthetica -vaiva häviää usein itsestään tai konservatiivisella hoidolla, kuten levolla, tulehduskipulääkkeellä tai kortisonipistoksella vaivakohtaan. Jos hankalat oireet eivät ole hoidosta huolimatta korjaantuneet merkittävästi puolessa vuodessa ja jos ENMG tukee diagnoosia, hermo kannattaa vapauttaa leikkauksella. Leikkauksesta saadaan hyvä apu, jos pinne on syntynyt itsestään tai arpi puristaa hermoa leikkauksen jäljiltä, mutta huonompi, jos hermo on katkennut esim. luunottoleikkauksessa.

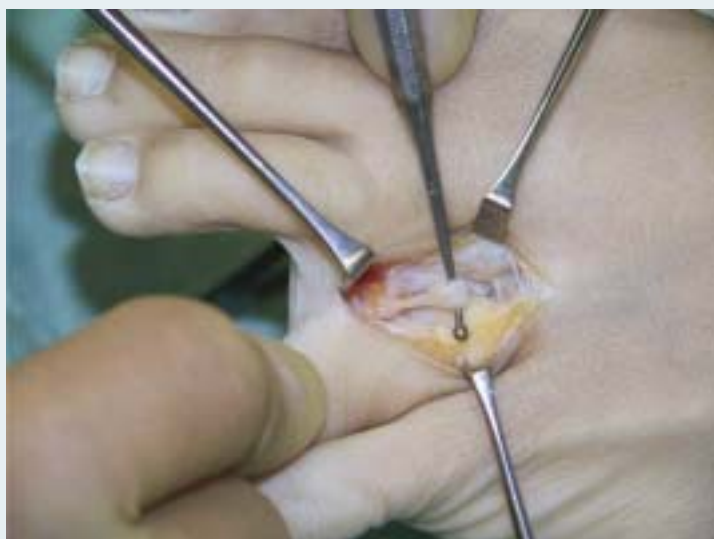Mortonin metatarsalgia

Mortonin metatarsalgiassa metatarsaalihermo jää puristuksiin päkiän distaaliosan alueella ja kehittyy neurooman näköinen kivulias hermon paksuuntuma metatarsaaliluun pään kohdalle lähelle hermon haarautumista vierekäisten varpaiden toisiaan vastaaville puolille (27). Mortonin neurooma esiintyy useimmiten kolmannen ja neljännen varpaan välissä. Päkää kipeytyy varsinkin kävellessä, ja kyseisiin varpasiin tulee sähköisku ja kipua. Korkeakorkoiset tai tiukat kengät voivat vaikeuttaa oireita, ja paljain jaloin kävely voi helpottaa,

■ KATSAUS

KUVA 9.

Mortonin taudissa joudutaan joskus poistamaan kivulias neurooma katkaisemalla varpaanvälihermo, jolloin varpaiden toisiaan vasten olevat pinnat menettävät tuntonsa.



samoin jalkojen lepuutus ja nostaminen ylöspäin. Varpaiden toisiaan vastaavien pintojen tunto saattaa olla heikentynyt. Hermovaurion vahvistaa ENMG.

Mortonin metatarsalgian hoito on aina aluksi konservatiivista. Sopivasti poikittaista jalkaholvia kohottava tukipohjallinen tai pelkääntään uudenmallinen kenkä saattavat auttaa riittävästi, samoin jalkojen rasituksen vähentäminen. Kortisonipistos metatarsaalien päiden väliin voi myös auttaa. Myös ultraäänihoidoa voi kokeilla.

Vaiva on syytä hoitaa kirurgisesti, jos se häiritsee puolikin vuotta niin pahasti, että se rajoittaa kävelemistä, ja särky on hoidoista huolimatta kova. Yleisesti käytössä oleva kirurginen hoito on neurooman resektio dorsaalises-ta avauksesta (kuva 9) (28). Resektiossa metatarsaalihermo katkaistaan neurooman proksimaalipuolelta niin, että hermon pää vetäytyy sopivasti eikä jää päkiän kohdalle. Leikkaus aiheuttaa kyseisten varpaiden tunnottomuuden, joka kuitenkin vuosien mittaan osittain paranee eikä aiheuta oireita. ■

■ ENGLISH SUMMARY WWW.LAAKARILEHTI.FI > IN ENGLISH

www.laakarilehti.fi
Klikkaa itsesi verkkosivuille

- Uutiset
- Keskustelut
- Blogit
- Koulutus
- Työpaikat
- Arkisto